総　説

子牛における呼吸器病の病態と診断

鈴木一由

酪農学園大学獣医学群獣医学類
生産動物医療教育分野
〒 069-8501　北海道江別市文京台緑町 582
酪農学園大学獣医学群獣医学類生産動物医療教育分野
電話：011-388-4702
e-mail：kazuyuki@rakuno.ac.jp

［はじめに］

呼吸器疾患は確定診断を待たずに、臨床診断がなされた時点から治療を開始しなければならない（図 1）。しかし、呼吸器疾患は単に抗菌薬による治療ではなく、広範な理論に基づいた診断治療が求められる疾患である。生産動物医療だけでなく、人医療においても呼吸病学は、感染、腫瘍、免疫、代謝などあらゆる学問分野からなり、呼吸器病の診断および治療において多科横断的‡なアプローチが必要である。今回は、多科横断的な診断アプローチの緒端として、胸部画像、血液および肺胞洗浄液を用いた生化学検査所見に基づき、診断から適切な治療につながる呼吸器疾患子牛の病態生理学について考えてみたい。

［画像診断学的アプローチ］

生産動物医療において肺炎、呼吸器疾患は主に臨床症状、身体一般検査で診断する。人および伴侶動物医療ではこれらの臨床診断に加えて胸部単純レントゲン、および CT 画像診断により「呼吸器疾患の臨床診断」を行う。すなわち、人医療における呼吸器疾患の臨床診断とは「症状＋画像診断」であり、画像診断の役割は極めて重要である。

子牛の呼吸器疾患の診断において重要なことは、「胸部画像診断は的確に呼吸器疾患の病態を如実に反映している」ということである。画像診断のうち胸部レントゲン像は(1)肺病変率、および（2）細菌性または非定型肺炎の鑑別において極めて有力な情報を提供する。図 3 および 4 に中程度および重症度肺炎子牛の胸部レントゲン像と剖検像を示した。剖検肺を背側からみて肺病変率を算出し、その値が 30％以下であれば軽症、50％以上であれば重症である（文献によっては 30％以上を重症と定義する場合もある）。実は、胸部レントゲン像において胸腔内に占める病変部の割合と剖検所見の肺病変率との間には高い相関性がある（$y = 1.012x$、$r^2 = 0.6789$）。また、図 3 では境界明瞭な斑状影が中葉域で見られ、肺胞性陰影が主であることから細菌性肺炎が疑われる。一方、図 4 では非定型肺炎に特異的な多彩な陰影（エアーブロンコグラム、肺胞性陰影、間質性陰影など）が認められる。繰り返しになるが、胸部レントゲン像は「臨床所見」に加えて客観的な（1）重症度の判定（＝病変率）と（2）原因微生物の推定（＝陰影像）に役立つ。この他、超音波画像診断は肺が十分に含気しているか否か、気管内に膿があるか否か、また肺の線維化の程度を知ることができる（図 5）。

［臨床生化学的アプローチ］

呼吸器疾患は重症度評価が患者の予後と密接に関連している。重症度の評価としては、一般臨床検査（WBC、炎症蛋白など）および重症度分類に基づく。重症度分類とは、脱水レベル、

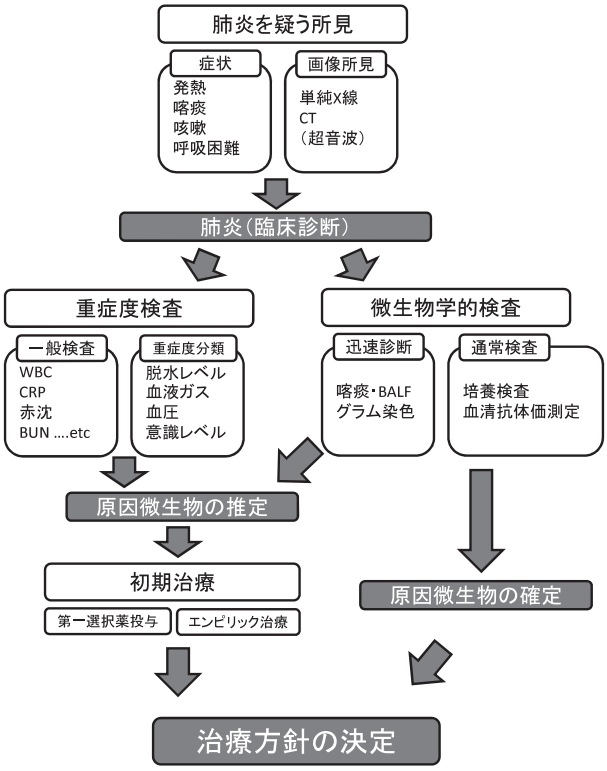

図1　診断から治療の流れ

呼吸器疾患は臨床症状と画像診断所見から、臨床的に診断される。牛に限らず呼吸器疾患では重症度判定と予後が密接に関連していることから、重症度判定は重要である。

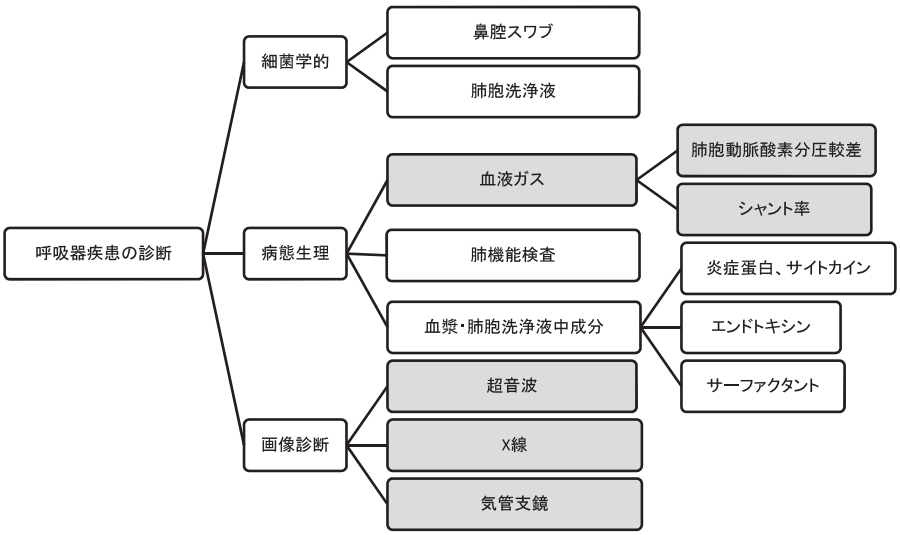

図2　呼吸器疾患の網羅的診断システム

生産動物医療だけでなく呼吸器疾患の網羅的診断は重要である。感染性疾患は細菌学的検査が中心となるが、病態評価として血液ガスおよび生体試料の分子生物学的検索、そして胸部レントゲン、超音波、気管支鏡などの画像診断を組み合わせて総合的に診断する。

血液ガス、血圧および意識レベルなどの所見に基づいて評価する。呼吸器疾患は過度の呼吸器運動および炎症に伴う代謝亢進により脱水、電解質・酸塩基平衡異常が生じ、さらには低栄養状態を呈する消耗性疾患である。これは感染性の肺炎においても同様で、病原微生物の検索も重要であるが、広範囲な臨床検査による病態評価が治療を奏功させる上で重要である。今日では、高度診断検査においても胸部レントゲン検査、CT 検査に加えて胸部超音波および気管支内視鏡検査などの画像診断、ならびに肺胞洗浄液（BALF）を用いた分子生物学的検査が行わ

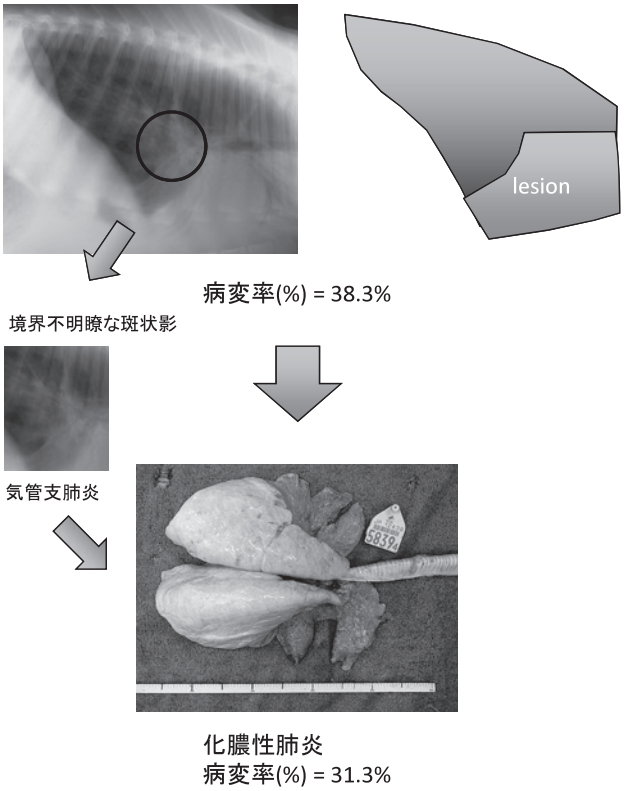

図 3　中程度病変の胸部レントゲン像と剖検所見

症例は *Pasteurella multocida* による化膿性肺炎子牛。胸部レントゲン検査より、病変率が 38.3%、肺胞性陰影および境界不明瞭な斑状影が認められた。従って、胸部レントゲン所見から中程度の細菌性気管支肺炎と診断でき、これらの所見は剖検所見と一致している。

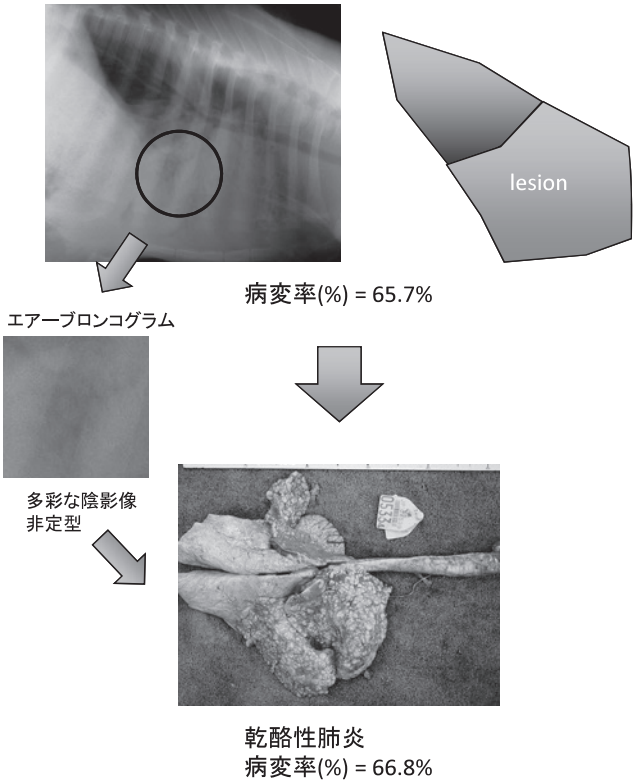

図 4　重症度病変の胸部レントゲン像と剖検所見

症例は *Mycoplasma bovis* による乾酪性肺炎子牛。胸部レントゲン検査より、病変率が 65.7%、多彩な陰影（スリガラス状陰影および *air bronchogram*）が認められた。従って、胸部レントゲン所見から重症度の非定型肺炎と診断でき、これらの所見は剖検所見と一致している。

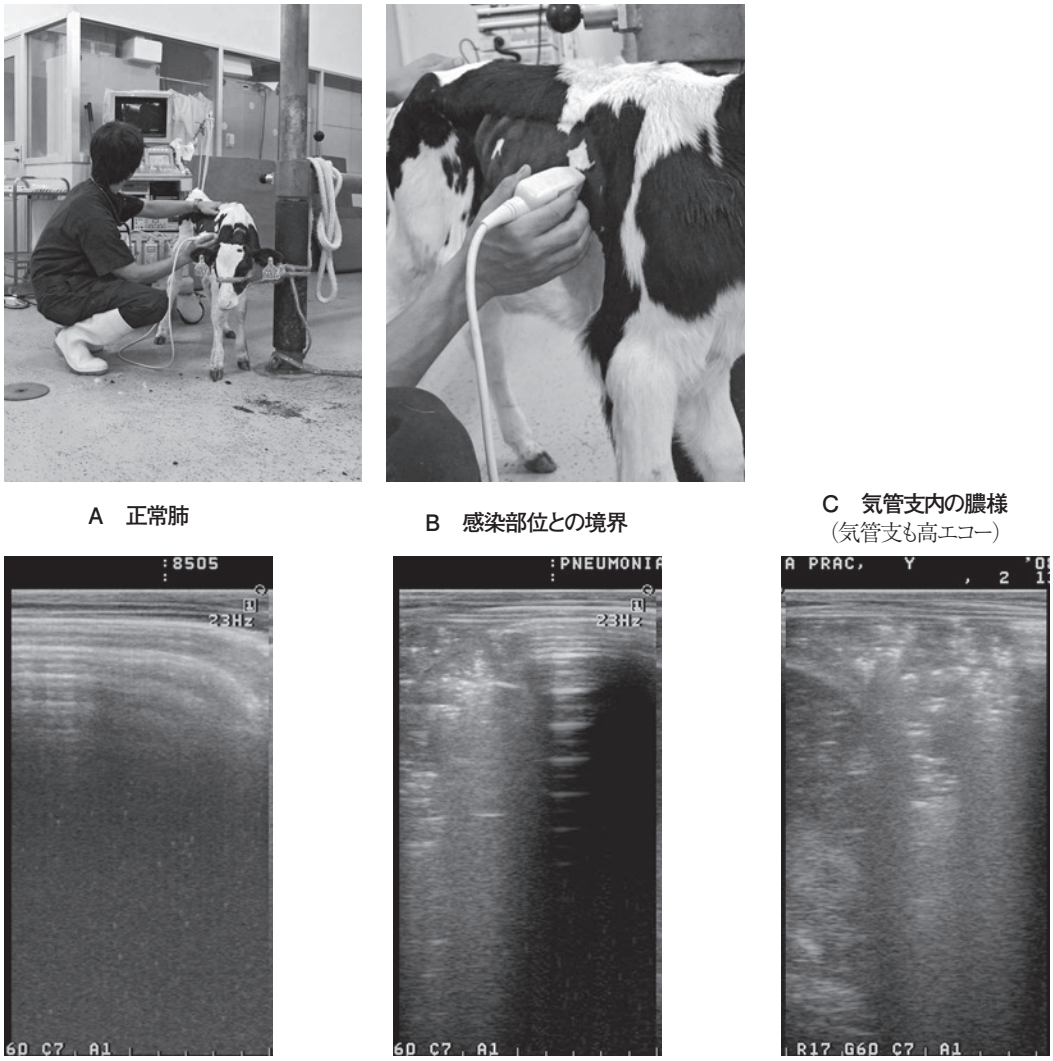

図5　牛の呼吸器疾患における超音波診断

呼吸器疾患の病態評価において超音波診断は有用である。(1) 超音波のアーチファクトを利用した正常肺の含気像、(2) 感染部位（左）と正常像（右）の境界、そして (3) パスツレラ性肺炎でよくみられる気管支内に貯留した膿（高エコー）。

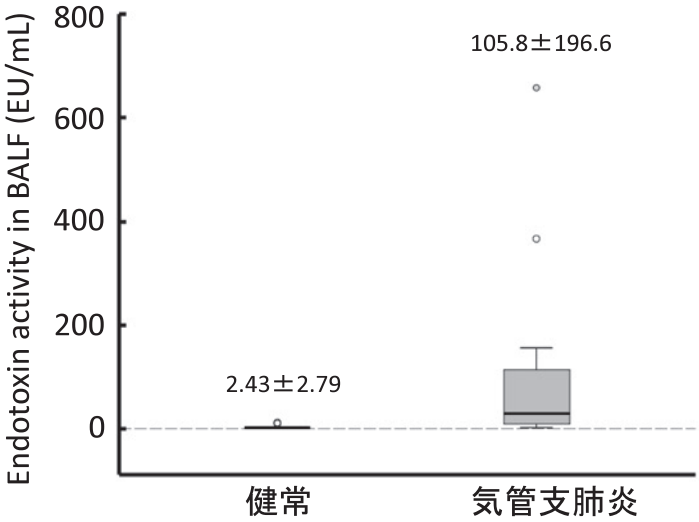

図6　重度気管支肺炎子牛の肺胞洗浄液（BALF）中エンドトキシン活性値

症例は *Mycoplasma bovis* と *Klebsiella pneumonia*、*Pasteurella multocida* または *Mannheimia haemolytica* の混合感染症例で、重度な呼吸器症状を呈した子牛（n = 16）

れている。血液およびBALFサンプルを用いた臨床分子生物学的および生化学検査項目は、サイトカイン、肺サーファクタント蛋白、好中球およびマクロファージの機能検査など多種多様である。たとえば、重症度および予後診断指標としてBALF中エンドトキシン活性値を活用する方法がある。予備検討データであるが、クラブシエラ性気管支肺炎、パスツレラ性気管支肺炎では極めて感度が高い診断法である。健常子牛（n = 16）のBALF中エンドトキシン活性値は、2.43 ± 2.79EU/mLである。これに対して*Mycoplasma bovis*と*Klebsiella pneumonia*、*Pasteurella multocida*または*Mannheimia haemolytica*の混合感染症例で、重度な呼吸器症状を呈した子牛（n = 16）のBALF中エンドトキシン活性値は極めて高値を示す（図6）。また、これらの予後不良症例では血漿中エンドトキシン活性値が正常値の0.019EU/mLに対して0.65EU/mL（n = 10）まで有意に増加している。重症および予後不良症例では、肺サーファクタント蛋白と同様に、呼吸器から血中への細菌のトランスロケーション（菌血症）の前にエンドトキシンが血中に出現する可能性が示唆されており、現在は病態評価指標および予後診断ツールとして検討中である。

［おわりに―正しい抗生物質療法に向けて］

細菌性肺炎の治療効果判定には、生産動物医療だけでなく人医療においても「3日間ルール」がある。これは3日毎に抗菌薬を変えるのではなく、治療開始後3日目に表1の治療奏功パラメーターについて評価をし、治療効果を判定するという意味である。ただし、単一のパラメーターの動きに振り回されないこと。その理由は、(1) 白血球数とC反応性蛋白（CRP）は基礎疾患および合併症によって修飾を受ける、(2) 直腸温度は非常に優れた炎症診断パラメーターであるが治療が奏功していても薬剤由来の発熱（薬剤熱）が持続することがある、(3) 胸部レントゲン所見の改善は概して遅いため、治療が奏功していても陰影の改善が伴わないことがある。胸部レントゲン所見で確実なことは、陰影の拡大・増悪は治療効果の不良を示唆す（負の治療判定能力は高い）。従って、治療効果の判定は単一のパラメーターで行うのではなく、バイタルサイン、臨床症状は呼吸病態生理学的知識に基づいた「酸素化の改善」指標を中心に、その他のパラメーターと併せて複合的に判断することが肝要である。

表1　細菌性肺炎の治療奏功パラメーター

パラメーター	評価方法
細菌学的所見の改善	グラム染色での菌量減少
酸素化の改善	呼吸数、呼吸様式、心拍数などバイタルサイン
解熱	直腸温度
白血球数の減少	
CRPの低下	
胸部レントゲン所見	肺陰影の減少

Pathophysiology and diagnosis in calves with respiratory diseases

Kazuyuki Suzuki
Rakuno Gakuen University
(582 Midori-cho, Bunkyodai, Ebetsu, Hokkaido, 069-8501, Japan)