総　説

臨床現場における臍部感染症の診断と治療

笹倉春美

兵庫県農業共済組合　阪神家畜診療所
〒651-2272 兵庫県神戸市西区狩場台3丁目9番18
TEL　078-991-4531
FAX　078-991-9352
Email　sasakura_harumi@nosai-hyogo.or.jp

臨床現場でみられる臍部疾患について、診断や治療法、予後を検討した。

[要　約]

子牛の臍部は、臍静脈、尿膜管、臍動脈が出生時に体内に引き戻され、外部からの感染を防いでいる。しかし、感染により、それらが炎症を起こしたり膿瘍を形成することがある。臍帯炎の症状は様々で、急激に進行するものや、慢性疾患とされる尿膜管膿瘍など、月齢が経ってから症状がみられるものもある。また、内科的治療で治癒するもの、外科的治療を必要とするもの、予後不良の経過をとるものもある。

今回の6症例のうち、2症例が急激な症状の進行で予後不良となり、1症例が上行感染により予後不良、1症例が内科的治療で治癒、2症例が外科的処置で治癒となった。

臍帯炎は、病巣の上行感染や敗血症を併発せず、的確な診断と治療法を選択することで、予後良好の報告は多いため、早期の超音波画像診断等を用いた確定診断による適切な処置選択が重要である。

キーワード：臍静脈炎、臍動脈炎、尿膜管遺残、超音波画像検査

子牛の臍部は、出生時に自然に断裂され、臍動脈、臍静脈、尿膜管が体内に引き戻されて外部からの感染を防いでいる［3］。しかし、臍帯断裂後の汚染や感染から、臍動脈炎や臍静脈炎、尿膜管遺残を示す子牛も見られる。臍部感染症（臍帯炎）は、上記のうち1つの症状のみを示すことも、複数の症状を示すこともある。また、臍部の炎症や膿瘍が体表部に限局し、内科的治療で良好に治癒するものから、膿瘍が腹腔内に形成され、外科的処置を必要とするものまで、その程度は様々である［5］。

子牛の臍帯炎は、子馬のように敗血症になることは少ないとされる一方で、新生子関節炎や腹膜炎、敗血症を継発することがあるともされている［2］。筆者も、臍帯炎の子牛で敗血症様の症状を示すものや、ショック症状や急性腹症（急激に起きる、腹痛を主徴とする腹部疾患の総称で、緊急手術を要するかの決定が必要なもの）を伴う臍帯炎を経験したことがある。

今回、臨床現場で遭遇した臍帯炎の症例を紹介する。その中で臍帯炎が急激に進行して予後不良となる症例がいることについて注目して頂きたい。

投稿：2022年10月4日
受理：2022年10月4日

①臍静脈炎

症例1：交雑種雄（6日齢）[9]

稟告：ぐったりしている

第1病日は沈鬱し、横臥していた。発熱もみられたため、抗生剤の投与を行った。第2病日以降、活力や哺乳欲の向上がみられたが、第9病日に、触診にて臍静脈の腫脹と肝臓付近まで遺残しているのを確認した。第11病日に、超音波画像検査（エコー検査）にて臍静脈嚢胞を認めた（図1）。嚢胞内部には膿様物の貯留がみられた。臍部には膿様物の貯留はみられなかった。臍静脈と肝臓の連絡はなかった。抗生物質の投与を継続し、第34病日に摘出手術を実施した。臍静脈嚢胞の臍部盲端近位部と臍静脈の肝付着部近位部を切除し摘出した。摘出した嚢胞は、臍部側と肝臓側両方で閉鎖しており、臍静脈に限局していた。嚢胞内部からは、*Streptococcus uberis* が検出された。術後は良好で、正常出荷された。

臍静脈炎は難治性とされ、田口らの報告では、臍静脈が肝臓と交通している場合の治癒率は36％とされている［8］。臍静脈と肝臓の交通がある場合には、造袋術が適切と報告されているが［10］、症例1は、肝臓との交通がなく、臍静脈嚢胞であったため、リスクの高い造袋術を行うことなく摘出により治癒に至った。

②尿膜管遺残

症例2：ホルスタイン種雌（45日齢）

稟告：臍部腫脹

第1病日に、発熱と臍部の腫脹がみられた。

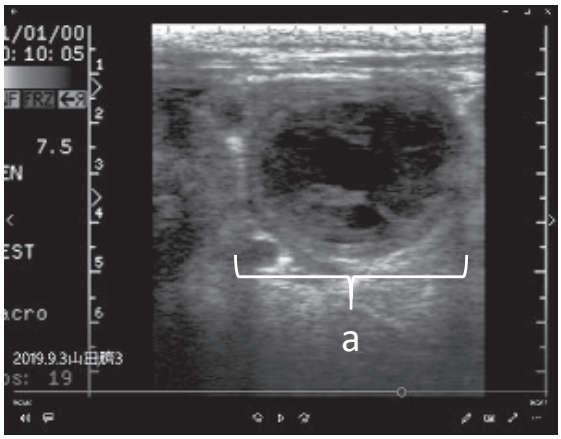

図1　症例1のエコー画像
a：臍静脈嚢胞

3日間の抗生剤の投与により、臍部および全身状態が良化したため経過観察としていたところ、第106病日直径15センチの臍部腫脹と硬結、疼痛と、排尿困難の症状を認め、発育不良もみられた。第106病日から抗生剤の投与を行った。第110病日に臍部が自壊し、排膿した。第112病日にエコー検査を実施したところ、尿膜管膿瘍がみられ、それにより膀胱が臍部に牽引されていた（図2）。臍動脈の遺残もみられた。

第120病日に尿膜管の摘出手術を実施した。膀胱、尿膜管は大網を巻き込み腹壁に癒着していた。片方の臍動脈が遺残して膿瘍を形成し、膀胱に癒着していた。臍動脈膿瘍、尿膜管、膀胱先端、および臍部の摘出を行った。尿膜管は臍部にのみ開口していた。尿膜管内には膿の貯留を認めず、臍動脈にのみ膿の貯留を認めた。臍動脈膿瘍からは、*Trueperella pyogenes* が分離された。現在、活力、食欲良好で育成中である。

尿膜管遺残

症例3：黒毛和種（29日齢）[5]

稟告：熱発

第1病日に活力低下と尿淋滴、5㎜の臍帯の残存を認めた。第1病日から抗生剤の投与を行った。第2病日以降、活力と哺乳欲の向上がみられたが、排尿障害が続いたため、第7病日

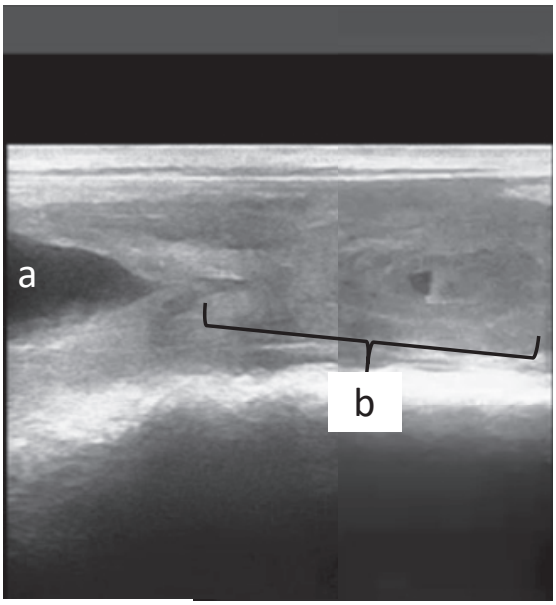

図2　症例2のエコー画像（複数のエコー画像より作成）
a：膀胱　b：尿膜管膿瘍

にエコー検査を実施したところ、尿膜管が膀胱を臍部に牽引し、膀胱内部に高エコーの浮遊物を認めた（図3）。尿膜管内に膿様物がみられなかったため、抗生剤の投与による内科的治療を選択した。全身状態が落ち着き、小康状態となったが、第52病日に、発育不良、再び排尿困難と肛門下の腫脹がみられたため開腹手術を実施した。膀胱は尿膜管により臍部に牽引され、膀胱および尿道が骨盤腔内に広範囲癒着していた。膀胱は拡張し、肛門下まで癒着していた。膀胱一部と尿膜管の摘出を行った。尿膜管は、膀胱から臍部まで管腔構造をとっていた。臍部側は盲端になっていた。予後不良と診断し、病理解剖を行ったところ、化膿性嚢胞腎がみられた。

この症例はエコー検査時には膿様物は見られなかったが、尿膜管が管腔構造をとっていたことから、尿膜管由来の細菌感染の上行による化膿性嚢胞腎が疑われた。そのため腎機能が低下し、混濁した尿が尿道の通過障害を起こし、膀胱が拡張し、骨盤腔内に癒着したと推察された。この症例より、エコー検査で尿膜管遺残を認め、排尿困難などの臨床症状がみられた場合には、膿様物の有無に関わらず尿膜管の早期の摘出手術が必要と考えられた。また、若齢子牛での排尿障害には、尿膜管遺残を疑う必要も示唆された。

尿膜管膿瘍

症例4：ホルスタイン種雌（4日齢）

稟告：元気がない

第1病日は、発熱、衰弱、横臥、粘稠便を呈していた。臍部に異常はみられなかった。第1病日より、抗生物質の投与を行った。第2病日以降も活力哺乳欲低下し、腹部を触診すると疼痛がみられた。第7病日には衰弱、腹囲膨満、下腹部にて拍水音が聴取され、急性腹症の症状を呈していた。臍部に異常はみられなかったが、触診により臍部の直上から腹腔内にかけて、尿膜管遺残を認めたため、第8病日にエコー検査を行った。エコー検査では、第四胃および上部消化管の拡張がみられ、通過障害を起こしていた（図4）。膨満した第四胃や腸管に邪魔され、膀胱および尿膜管は描出できなかった。排便停止、衰弱著明のため予後不良と診断し、病理解剖を行った。

病理解剖では、臍部は正常だったが、腹腔内で尿膜管が膿瘍を形成していた。その膿瘍に腸管が重度に癒着し、通過障害が引き起こされ、急激な症状を引き起こしていた。膿瘍からは連鎖球菌が分離された。

尿膜管遺残の中には、症例2のように、数回の抗生物質の投与で症状が落ち着いてみえるものもある。それゆえに発見が遅れたり、膿瘍化することがある。尿膜管膿瘍は、尿膜管遺残の慢性疾患とされており［1］、出生後から月齢が経ってから発見される症例もある［4］。尿膜管

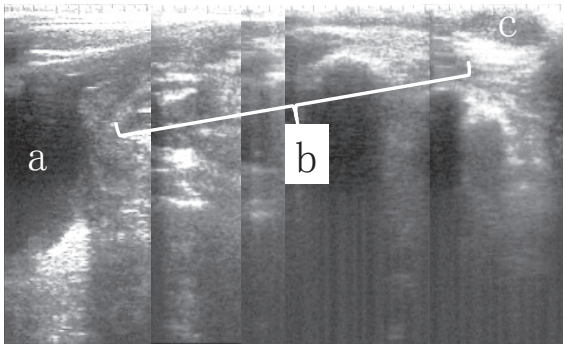

図3　症例3のエコー画像（複数のエコー画像より作成）
a：膀胱　b：尿膜管　c：臍部

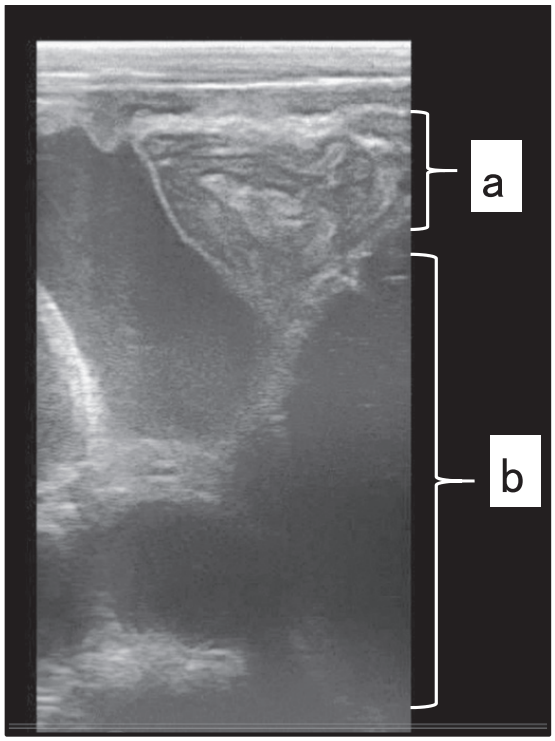

図4　症例4のエコー画像
a：内容物のない腸管　b：拡張した腸管

から腎臓への上行感染がない場合は、尿膜管遺残は予後や術後経過は良好との報告が多く［5、6］、上行感染の有無が予後の決め手になると考えられる。また、尿膜管膿瘍は慢性疾患とされながら、症例４のように、生後数日の間に膿瘍を形成し、急激に症状が悪化し、予後不良となることもある。

③臍動脈炎

症例５：ホルスタイン種雄（５日齢）［4］

第１病日は、横臥し意識混濁、臍部の腫脹と熱感を認め、臍部を触診すると痛がっていた。第１病日より、抗生物質の投与を行った。第２病日以降は活力や哺乳欲が向上した。第３病日にエコー検査にて、臍動脈の遺残および臍動脈壁の肥厚がみられ、臨床症状と合わせて強い炎症が示唆された（図５）。臍部に極少量の膿の付着がみられたが、腹腔内の臍動脈内に膿様物はみられなかった。また、尿膜管の遺残も見られたが、炎症や膿瘍を疑う所見は見られず、退行の途中と推察した。８日間の抗生物質と消炎剤の投与により、第８病日には尿膜管の退縮と臍動脈の退縮がみられた。

症例６：交雑種雌（５日齢）［4］

稟告：発熱

第１病日は、発熱、衰弱著明、四肢末端冷感、ショック症状を呈していた。臍部の軽度の腫脹を認めた。第１病日より、抗生物質の投与を行った。第２病日以降も活力や哺乳欲低下が続いた。第８病日に排便困難、臍部周辺から下腹部で拍水音聴取のため、超音波検査（エコー検査）を実施したところ、臍部に中エコー～高エコーの内容物の貯留と、腹腔内に中エコーの液体の貯留を認めた（図６）。確定診断ができなかったが、疎通障害を起こしていたため、試験的開腹を実施した。臍部付近の傍正中を切開し、腹腔内にアプローチしたところ、膿汁を貯留した巨大な臍動脈嚢胞がみられた。臍動脈嚢胞にアプローチ中に、嚢胞が破裂し、内部から大量の膿汁を含んだ液体を排出した。腹腔内は、胃、腹壁および腸管が炎症を起こし全体が癒着しており、予後不良と診断し、第９病日に病理解剖を行った。

病理解剖では、２本の臍動脈のうち、１本が嚢胞を形成し、内部に膿汁を貯留していたものが破裂、もう１本は週齢相当の退縮であった。尿膜管遺残や臍静脈に異常はみられず、臍動脈炎が悪化したことにより、そこから重度の腹膜炎を起こし、癒着により排便困難の原因となっていた。膿汁からは大腸菌群が分離された。

臍動脈は、臍静脈や尿膜管に比べて感染は生じにくいとされおり［8］、位置関係から発見が難しいことがある。臍動脈炎も症例６のように急激に進行するものがある。

まとめ

臍帯炎は様々な症状を示す。分離される菌も、大腸菌群や連鎖球菌など様々である。

田口らは、臍帯炎で敗血症の症状がみられた

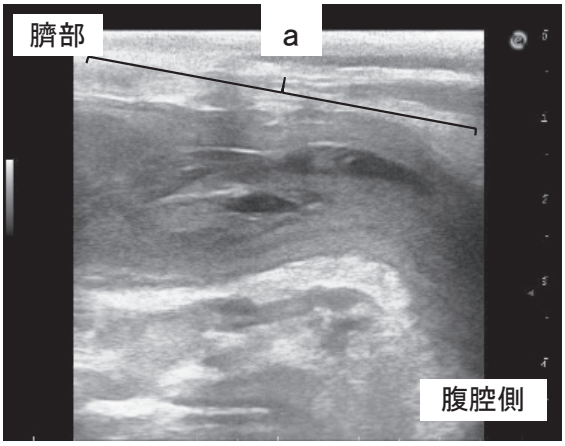

図５　症例５のエコー画像
　　a：臍動脈

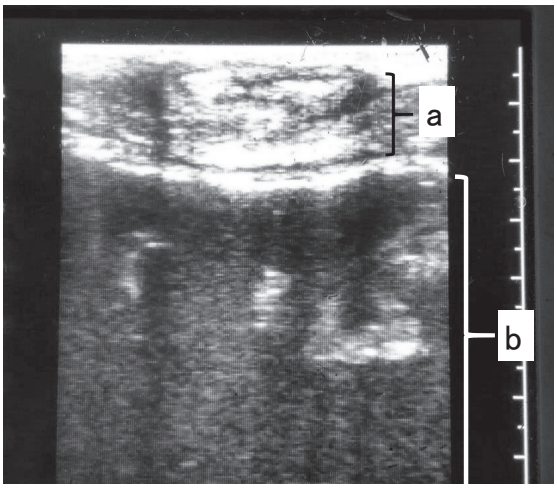

図６　症例６のエコー画像
　　a：臍部　b：腹腔内

のは、肝臓と連絡のある臍静脈炎のみと報告しているが［8］、今回は臍動脈炎や尿膜管膿瘍でも、ショック症状や敗血症の症状がみられた。

臍帯炎で子牛が敗血症の症状やショック様症状を呈していても、第２病日以降で症状の改善や、全身症状の良化がみられた場合は、内科的治療の選択や経過観察の余地があったが、症例４や６のように急激に進行するタイプは、第２病日以降も活力や哺乳欲の向上など全身症状の良化がみられなかった。このことから、第２病日以降の症状が、急激に進行する臍帯炎を疑う判断基準の一つになると考えられた。急激に進行する臍帯炎は、その進行の速さから、確定診断や処置選択を迅速に判断する必要がある。また、発見時が若齢のため、外科的処置に耐えうる体力があるかどうかも、治療法の選択の判断基準となる。初診時に子牛がすでに衰弱していたり、ショック症状を起こしていたり、確定診断がつくまでに、すでに予後不良となることもある。

臨床症状の有無や経過観察の過程も処置選択において重要である。内科的治療で尿膜管が消失した報告もあることから［7］、直ちに外科的処置をする必要がないこともあるが、臨床症状がみられた場合や、膿瘍が巨大な場合など、臨機応変に対応する必要がある。

以上より、臍部の腫脹などの臍部の見た目の症状がなくても、子牛が発熱やショック症状を呈しているときや、排便困難、排尿困難なときは、臍部の腹腔内の感染を疑う必要があると考えられた。

子牛の臍帯炎は、病巣の上行感染や敗血症を併発せず、的確な診断と治療法を選択することで、予後良好の報告は多い。まずは、画像診断等による確定診断をつけることが重要である。臍帯炎はある程度予防ができる疾患でもある。分娩室を清潔に保つ、臍部の消毒をする、臍部の異常がないか観察する等、畜主にも理解を促していただきたい。

引用文献

［1］ 亀谷勉，山田明夫，宮原和郎訳．1986．カラーアトラス外科手術．西村書店．新潟．32-33.

［2］ 家畜感染症学会．2014．子牛の医学__胎子期から出生，育成期まで（稲葉睦，加藤敏英，小岩政照，坂井健夫，日笠喜明，山岸則夫，和田恭則監修）．チクサン出版．東京．P387.

［3］ 日本家畜臨床感染症研究会．2009．子牛の科学__胎子期から出生, 育成期まで．チクサン出版．東京．PP 78-79.

［4］ 笹倉春美．2021．臨床現場での臍部異常に対する画像診断．産業動物臨床医学雑誌．12：161-165.

［5］ 笹倉春美，橋本宰昌，畠中みどり，山本直史．2015．超音波画像診断装置を用いた子牛の臍部異常の診断と治療法の選択．日獣会誌．68：434-437.

［6］ 笹倉春美，橋本宰昌，黒岩武信，泉弘樹，井上雅介，山崎肇，嵐泰弘．2015．傍正中切開による子牛の尿膜管摘出手術．家畜診療．62：611-616.

［7］ 佐藤和卓，大久保成，加藤惇郎．2019．超音波画像診断装置により内科的治療法を選択した哺乳子牛おける臍帯疾患の２症例．岩獣会報．45：63-64.

［8］ 田口清，石田修，鈴木隆秀，北島哲也，高田秀文，高橋功，松尾直樹，工藤克典，岩田一孝，園中篤，安里章．1900．子牛における臍の感染症．日獣会誌．43：793-797.

［9］ 宇都岳彦，山城幸夫，宇崎敬与，坂田学，北山篤，笹倉春美，荻野好彦，住伸江．2021．子牛の臍静脈膿瘍の分類と臍静脈嚢胞摘出手術．家畜診療．68．629-636.

［10］ Weaver AD, St Jean G, Steiner A. 2008. 牛の外科マニュアル（田口清，鈴木一由訳）．緑書房．東京．156-161.

Diagnosis and treatment of umbilical infections in clinical settings

Harumi Sasakura

Hanshin Veterinary Clinic
3-9-18 Karibadai,Nishi-ku,Kobe-shi,Hyogo, 651-2272
TEL 078-991-4531
FAX 078-991-9352
Email sasakura_harumi@nosai-hyogo.or.jp

We examined the diagnosis, treatment, and prognosis of umbilical diseases seen in clinical settings.

【Abstract】

The umbilical region of the calf is protected from external infection by the umbilical vein, allantoic duct, and umbilical artery that are pulled back into the body at birth. However, infection can cause them to become inflamed or abscess. The symptoms of meningitis vary, and some progress rapidly, while others, such as urachal abscess, which is considered a chronic disease, appear later in life. And Some are cured with medical treatment, some require surgical treatment, and some have a poor prognosis.

Of the 6 cases in this study, 2 cases had a poor prognosis due to rapid progression of symptoms, 1 case had a poor prognosis due to ascending infection, 1 case was cured by medical treatment, and 2 cases were cured by surgical treatment.

There are many reports of a good prognosis for funisitis, which is not accompanied by ascending infection of the lesion or sepsis, and by selecting an appropriate diagnosis and treatment method. Therefore, it is important to select an appropriate treatment based on a definitive diagnosis using early ultrasound imaging.

Keywords: umbilical phlebitis, umbilical arteritis, urachal remnant, ultrasound imaging examination